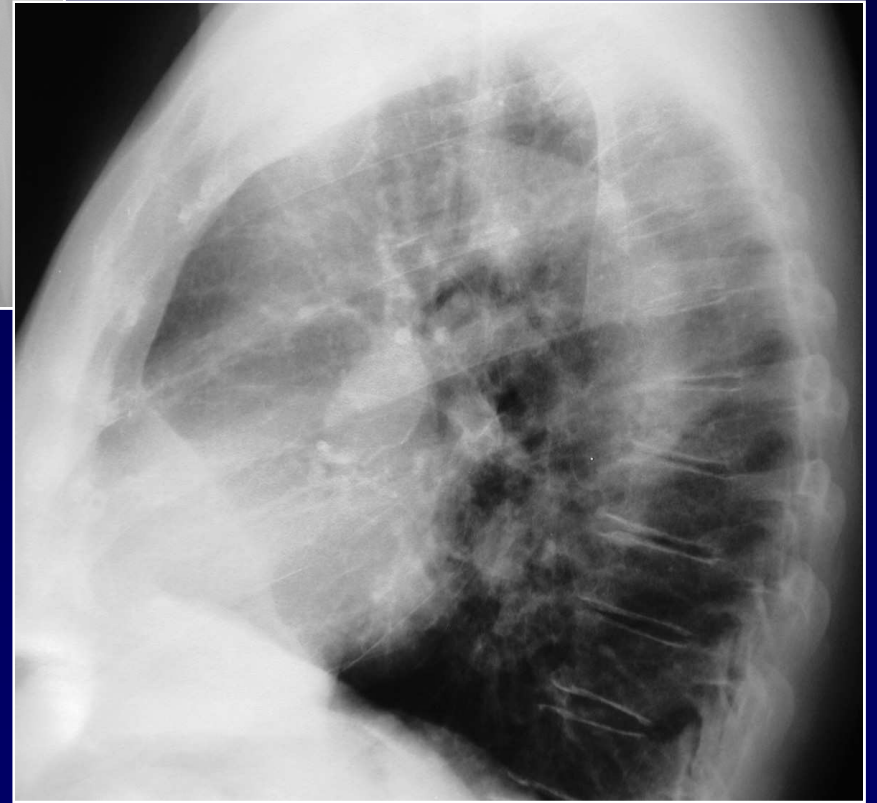
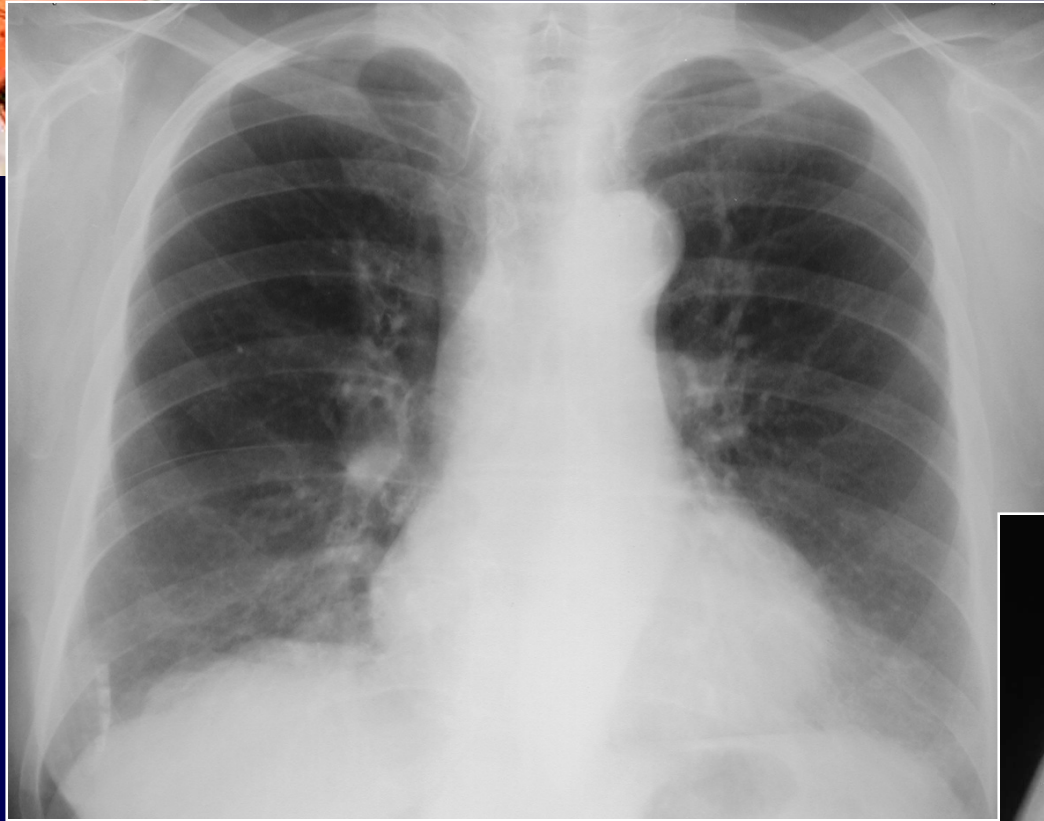


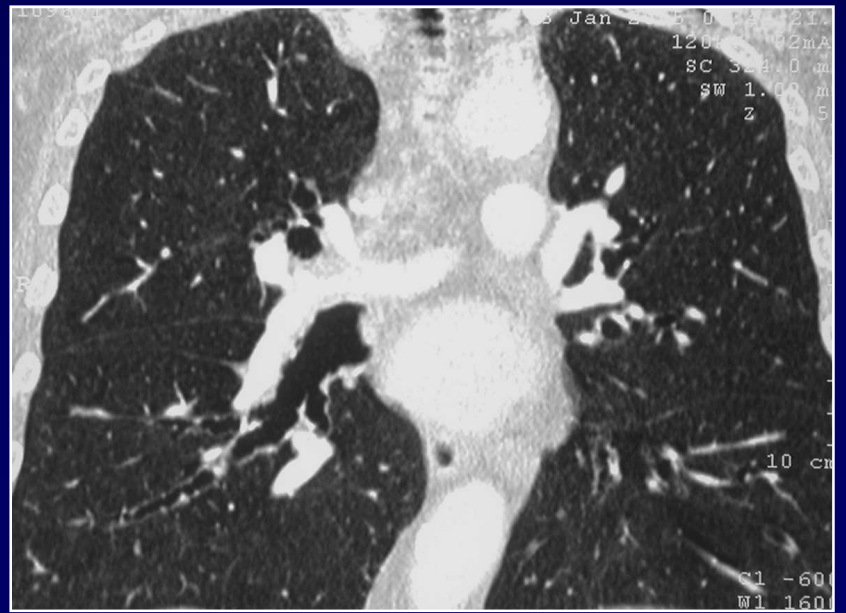
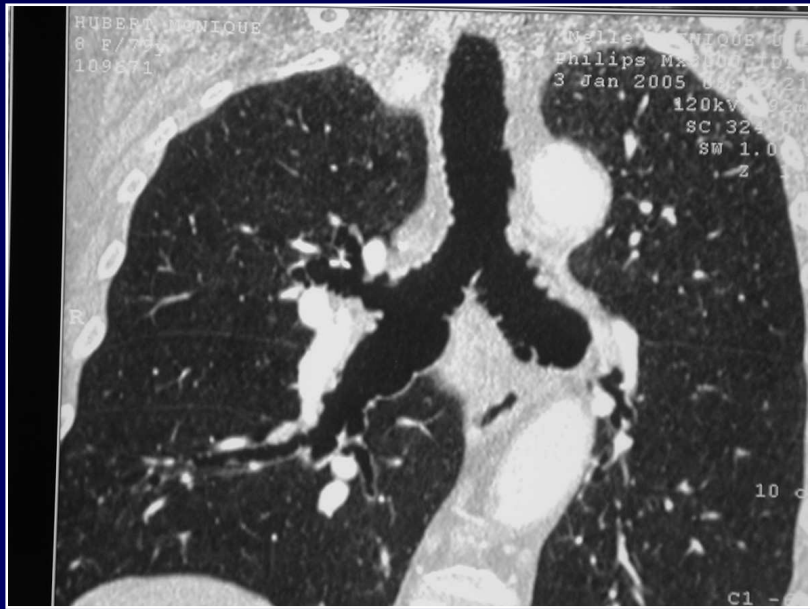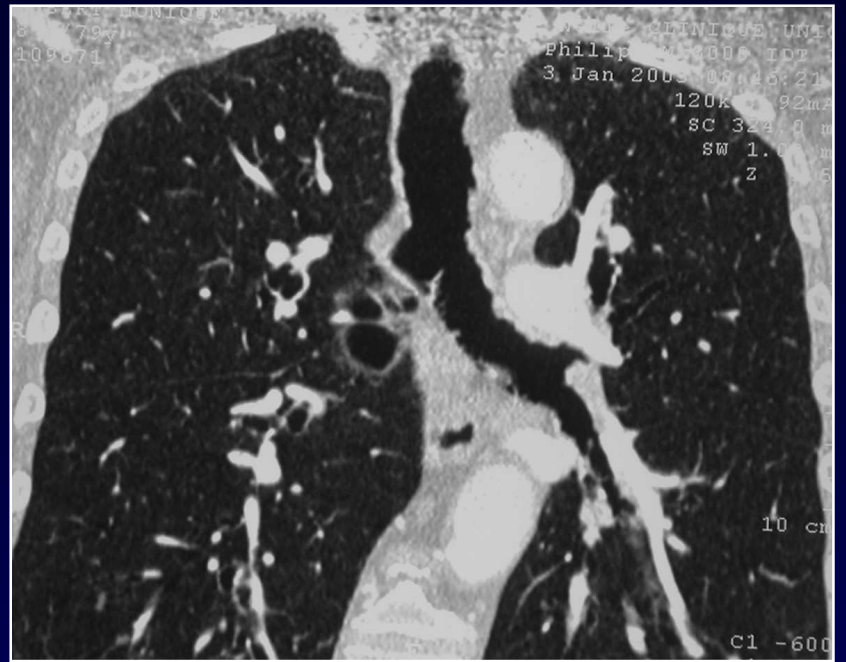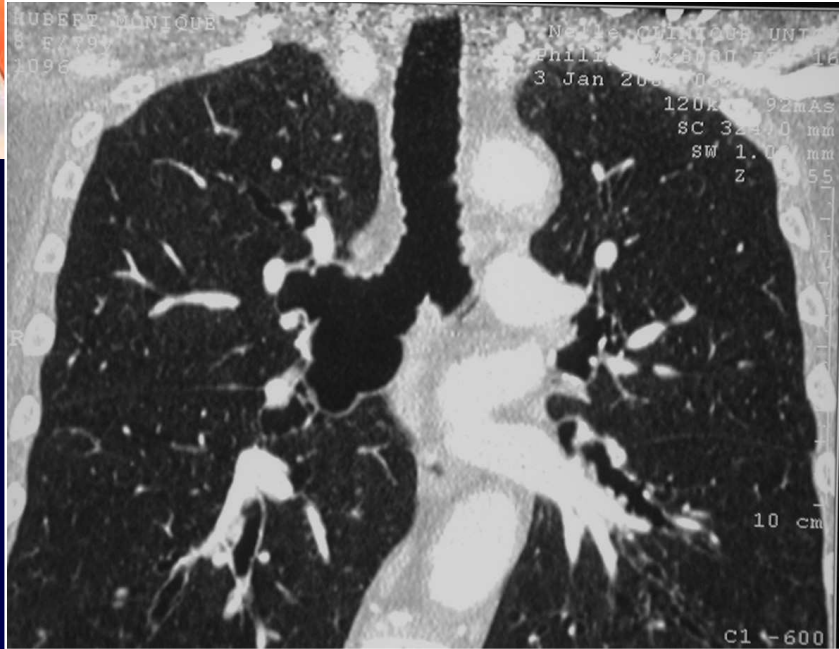
P FAJADET

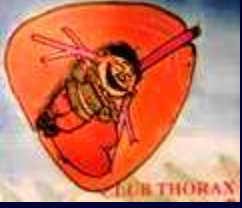Femme de 79 ans

Gène respiratoire

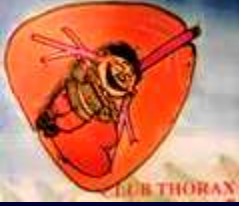

Radiographie thoracique ??





Diagnostic ?



Trachéobronchomégalie ou syndrome de Mounier-Kuhn

**Dilatation de l'arbre trachéobronchique proximal secondaire à une
atteinte du tissu élastique et musculaire**

Respect en général des bronches distales

A différentier des trachéobronchomalacies secondaires (BPCO, PR...)